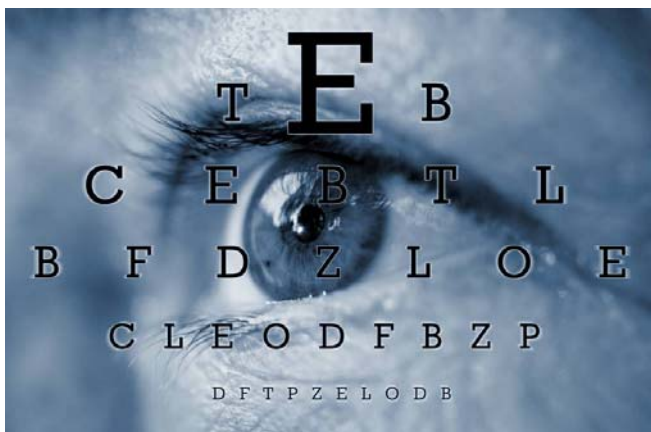



Het voorkomen van oogheelkundige verschijnselen bij de ziekte van Wegener wordt geschat op 40 tot 60%. Oogheelkundige problemen kunnen al aanwezig zijn op het moment dat de diagnose Wegener gesteld wordt en soms zijn de oogheelkundige problemen zelfs de eerste symptomen van de ziekte. De oogheelkundige verschijnselen kunnen zowel door de vasculitis als door weefselontsteking of necrose veroorzaakt worden.

De meest voorkomende oogheelkundige problemen bij Wegener zijn *keratoscleritis* en *orbitale Wegener*. In dit artikel zullen ook nog enkele andere oogheelkundige manifestaties worden besproken.

Scleritis

Dit is een ontsteking van de sclera, de harde oogrok oftewel het oogwit. De ontsteking veroorzaakt een diepe, borende pijn, die kan uitstralen naar de kaak en de slaap. Er kan necrose ontstaan (afsterven van het weefsel door afsluiting van de bloedvaatjes). Dit uit zich dan door een grijs-zwarte plek op het oogwit, met daaromheen roodheid.

Keratitis

Dit is een ontsteking van de cornea, het hoornvlies oftewel het doorzichtige deel van de buitenkant van het oog waardoor het licht naar binnen valt. Als keratitis samen optreedt met scleritis spreken we van keratoscleritis of sclerokeratitis. De keratitis is in dat geval in de periferie van het hoornvlies gelokaliseerd en kan ook kleine zweertjes, ulcera, veroorzaken. De klachten zijn irritatie en lichtschuwheid. Als het niet goed behandeld wordt kan een zweertje doorbreken en kan er een hoornvliesperforatie ontstaan.

Als er zowel sprake is van een ontsteking van de harde oogrok (scleritis) als van het hoornvlies (keratitis), spreken we van sclerokeratitis of keratoscleritis.

Afwijkingen aan orbita en oogleden

De meest voorkomende oogheelkundige manifestatie van de ziekte van Wegener wordt gezien in de oogkas (orbita). We spreken dan van Orbitale Wegener, wat inhoudt dat niet het oog zelf is ontstoken maar de weefsels er achter: het vet, de spieren, de traanklier. Er kan sprake zijn van een primaire ontsteking in de oogkas, maar het kan ook een uitbreiding zijn van de ziekte vanuit de neus of bijholten.

Wegener in de orbita geeft meestal uitpuiling van het betreffende oog (proptosis), pijn, roodheid en stuwning. Ook kunnen er dubbelbeelden bestaan omdat het ontstekingsinfiltraat een of meerdere oogspieren belemmert. Vaak zijn beide oogkassen aangedaan, meestal asymmetrisch.

Het grootste risico van orbitale Wegener is vermindering van het gezichtsvermogen doordat als gevolg van het proces de oogzenuw gecompriëerd wordt. Ook kan door ernstige proptosis het hoornvlies uitgedroogd raken en zelfs perforeren.

Om een duidelijk beeld te krijgen van het proces en zijn uitbreiding wordt een CT- of MRI scan van de oogkassen gedaan. Daarnaast is het belangrijk om de diagnose Wegener te bevestigen door middel van een weefselbiopt.

Afwijkingen aan het traanwegsysteem

Ongeveer 10% van de patiënten met Wegener krijgt een obstructie van het traanwegsysteem, ten gevolge van problemen in de neus. De klachten zijn in eerste instantie overmatig tranen, maar een ontsteking van de traanzak (dacryocystitis) en zelfs abcesvorming kunnen het gevolg zijn.

Conjunctivitis

De conjunctiva, het bindvlies wat het oogwit en de binnenzijde van de oogleden bekleedt, kan in een klein percentage van de patiënten met Wegener aangedaan zijn (4-10%). Er is dan roodheid zichtbaar, het meest aan de binnenkant van de oogleden, met soms verlittekening en het naar binnen draaien van de wimpers.

Retina

Ook retinitis (netvliesontsteking), chorioretinitis (ontsteking van netvlies en vaatvlies), oedeem van de macula (de gele vlek), netvliesloslating en glasvochtbloedingen kunnen ontstaan. Deze verschijnselen kunnen behoorlijk ernstige gevolgen hebben voor het zicht.

De meest voorkomende oogproblemen bij Wegener zijn sclerokeratitis en orbitale Wegener.

Behandeling

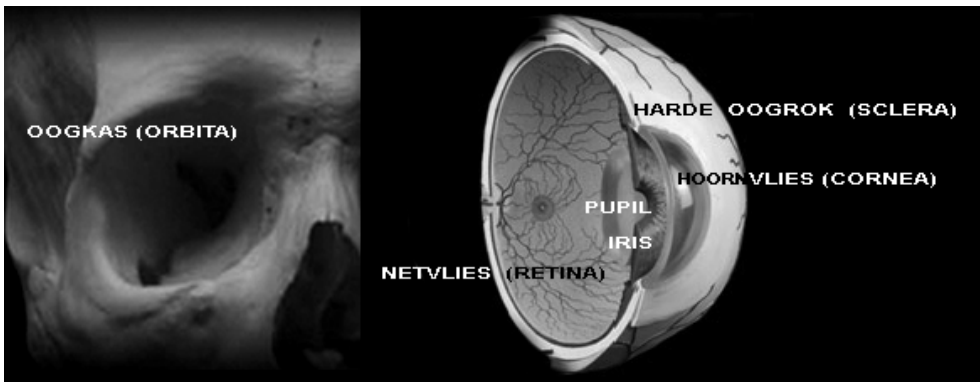
De behandeling van de ziekte van Wegener ligt uiteraard bij de internist en bestaat meestal uit corticosteroiden en andere immunosuppressiva.

In het geval van conjunctivitis en scleritis zijn lokale ontstekingsremmers en lokale corticosteroiden vaak nuttig.

Perifere ulceratieve keratitis moet soms behandeld worden met weefselijm en eventueel zelfs hoornvliestransplantaat.

Wat betreft patiënten met orbitale manifestatie van de ziekte van Wegener is samenwerking van oogarts en internist zeer belangrijk. Het aanpassen/verhogen van de medicatie moet op geleide van het klinisch beeld en de CT scan gebeuren. Operatie van het orbitale letsel moet eigenlijk zo veel mogelijk vermeden worden, tenzij er een biopsie genomen moet worden voor de diagnose. Het is de ervaring dat als er geopereerd wordt aan oogkassen met Wegener, de ontsteking kan opvlammen.

In het geval van traanwegobstructie door ontsteking van de traanwegen of neus kan een traanwegoperatie wel verricht worden.



Dr. Kalmann is oogarts en verbonden aan het Universitair Medisch Centrum Utrecht.